



EDITORIAL



Liebe Leserinnen und Leser,

in dieser Ausgabe der Dresdner ZahnWelt geht es vor allem um Zahnersatz. Für viele Menschen ist das ein wichtiges Thema. Nicht nur, weil Zahnverlust nach wie vor ein weit verbreitetes Problem ist. Anstehende Entscheidungen werden durch den erheblichen finanziellen Aufwand der Behandlung häufig beeinflusst. Über Geld zu reden ist absolut legitim. Es geht aber um sehr viel mehr. Bei der Versorgung mit Zahnersatz gilt es, einem Wiederauftreten der dem Zahnverlust zugrundeliegenden Erkrankungen wie Karies und Zahnbetterkrankungen vorzubeugen. Außerdem soll der Zahnersatz so wenig Schaden wie möglich an den vorhandenen Zähnen verursachen. Und natürlich sind die Lebensqualität beim Tragen und die Haltbarkeit eines Zahnersatzes wichtig.

Schon an den in diesem Heft beschriebenen Beispielen wird deutlich: Zahnersatz ist außerordentlich vielfältig und die Entscheidung zwischen den Verfahren oft schwierig. Falls die hier beschriebenen Behandlungsverfahren für Sie in Frage kommen könnten, ist die neue ZahnWelt sicher sehr hilfreich. Das ärztliche Beratungsgespräch kann sie jedoch nicht ersetzen. Sprechen Sie uns deshalb bitte an, wenn Sie Fragen oder Probleme haben.

Prof. Dr. Michael Walter
 Direktor der Poliklinik für
 Zahnärztliche Prothetik

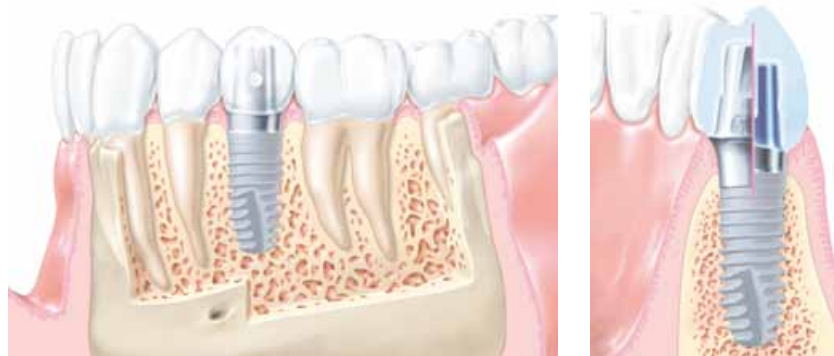

Abb. 1: IMPLANTAT ZUM
 EINZELZAHNERSATZ

(Quelle: DENTSPLY, Friadent)

Wie der Computer bei der Planung von Zahnimplantaten hilft

Optimale Ergebnisse durch moderne Bildgebung und dreidimensionale Planungssoftware

von PD Dr. med. Dr. med. dent. Matthias Schneider

In den letzten Jahren hat sich der Ersatz verloren gegangener Zähne durch Zahnimplantate zu einer sehr erfolgreichen Behandlungsmethode entwickelt. Die heute überwiegend eingesetzten Zahnimplantate sind meist zweiteilig. Das eigentliche Implantat, das über eine definierte Bohrung in den Kieferknochen eingebracht wird, besteht aus Titan oder auch Zirconoxid. Für den Zahnkronenteil, der nach Einheilung mit dem Implantat verschraubt wird, kommen seit Jahrzehnten bewährte Zahnersatzmaterialien wie Keramik, mit Keramik beschichtetes Metall- oder Edelmetall, aber auch spezielle, sehr widerstandsfähige Kunststoffe zum Einsatz (Abb. 1).

Die langjährige Stabilität der künstlichen Zahnwurzeln hängt von sehr vielen Faktoren ab. Werden optimale Bedingungen erreicht, liegt der Langzeiterfolg bei über 90 Prozent. Von entscheidender Bedeutung

ist dabei das Knochenangebot um das Implantat. Die Implantatbohrung muss exakt so erfolgen, dass das Implantat allseits von Knochen umgeben ist. Gleichzeitig ist die korrekte Position im Zahnbogen wichtig. Der Kontakt zu unmittelbar in der Nähe befindlichen Strukturen, wie zum Beispiel Nerven oder Nachbarzähnen, muss auf jeden Fall vermieden werden. Oft ist die Distanz geringer als ein Millimeter. Wird zum Beispiel der durch den Unterkiefer verlaufende Nerv bei der Bohrung verletzt, kann es zum lebenslangen Gefühlsverlust an Unterlippe und Kinn kommen. Auch bei der Implantation im Oberkiefer gilt es, angrenzende Bereiche zu berücksichtigen. Hier spielt vor allem die Ausdehnung der Kieferhöhle, die sich als luftgefüllter Hohlraum oberhalb der Backenzähne befindet, eine wichtige Rolle. Ein teilweises Eindringen des Implantates in diesen Hohlraum kann zu einer Kieferhöhlenentzündung und zum frühzeitigen Verlust des Implantates führen. ➤



**PD DR. MED. DR. MED.
DENT. MATTHIAS SCHNEIDER**

Facharzt für Mund-, Kiefer- und
Gesichtschirurgie, plastische
Operationen
Tel.: 0351 458-3382
Fax: 0351 458-5348
matthias.schneider@
uniklinikum-dresden.de

Es liegt nahe, diese komplexen Planungsaufgaben mit Unterstützung eines Computers zu lösen. Verschiedene Programme ermöglichen es, auf der Grundlage von dreidimensionalen Röntgenbildern eine optimale Position für das Implantat zu finden. Ausgefeilte Darstellungstechniken in verschiedenen Schnittebenen und im dreidimensionalen (3-D) Bild helfen bei der Visualisierung von Zahnstellung, Knochenangebot und Nachbarstrukturen. Auf Grundlage der virtuellen Planung am Computerbildschirm wird eine genaue Bohrschablone erstellt.

Für die Darstellung steht dem Zentrum für Zahn-, Mund- und Kieferheilkunde ein hochmodernes Röntgengerät zur Verfügung (Abb. 2a und b). Mit diesem nach dem Prinzip der digitalen Volumentomographie arbeitenden System lässt sich ein zylindrisches Volumen von acht mal acht Zentimetern röntgenologisch erfassen. Diese Größe ist ausreichend, um den gesamten Kieferbereich darzustellen. Gleichzeitig ist die Strahlenbelastung sehr viel niedriger als bei der bisher eingesetzten Computertomographie (CT). Geräte zur digitalen Volumentomographie haben eine höhere Auflösung und dürfen selbstständig von speziell radiologisch qualifizierten Zahnärzten betrieben werden. Für eine CT-Diagnostik müsste der Patient hingegen zum Radiologen überwiesen werden.

Mit einem lasergeführten Fadenkreuz wird die zu untersuchende Region exakt eingestellt (Abb. 2b). Die Aufnahme dauert nur etwa 20 Sekunden. Während der Untersuchung trägt der Patient eine individuell angefertigte Kunststoffschiene. In diese so genannte „Scanschablone“ sind bereits die zu ersetzenden Zähne in der vorgesehenen Position eingearbeitet. Es handelt sich um speziell für diese Anwendung hergestellte Kunststoff-

zähne, die röntgensichtbar sind (Abb. 3a und b). Ein leistungsstarker Computer errechnet einen genormten und kompatiblen Datensatz von Kieferknochen und Zähnen.

Dieser Datensatz wird in die Implantat-Planungssoftware übertragen. Die Abbildung 4a zeigt eine typische Planungssituation: Durch die röntgensichtbaren Zahnkronen wird die optimale Position des zukünftigen Implantates wiedergegeben (Abbildung 4b). Bereits bei der Planung lassen sich die Länge und der maximale Durchmesser des Implantates festlegen. Der Abstand zu kritischen Nachbarstrukturen wird durch optische Warnungen während der Positionierung am Bildschirm signalisiert. Mit Hilfe spezieller Softwaretools lassen sich mehrere Implantate bei Bedarf parallel ausrichten. Bei der Planung ist bereits eine Aussage darüber möglich, ob das vorhandene Knochenangebot ausreichen wird. Ist nicht genügend Knochen vorhanden, können zunächst Position, Länge und Durchmesser des Implantates in gewissen Grenzen variiert werden. Sind einzelne Bereiche des Implantates nicht von Knochen bedeckt, lässt sich auf diese Flächen Knochenersatzmaterial aufbringen. Bei sehr großen Defektzonen muss die Transplantation von körpereigenem Knochen eingeplant werden. Nach abgeschlossener Planung ermittelt die Software für jedes einzelne Implantat genaue Koordinaten. Auf Grundlage dieser Daten arbeitet der Zahntechniker die „Scanschablone“ in eine „Bohrschablone“ um. In diese werden entsprechend den ermittelten Koordinaten an der geplanten Position Bohrhülsen eingearbeitet (Abb. 5a).

Die Operation zum Einbringen der Implantate kann in örtlicher Betäubung erfolgen. Die erste Bohrung mit einem relativ geringen Durchmesser

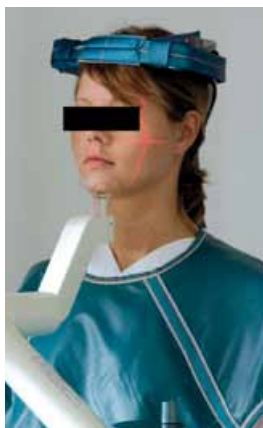
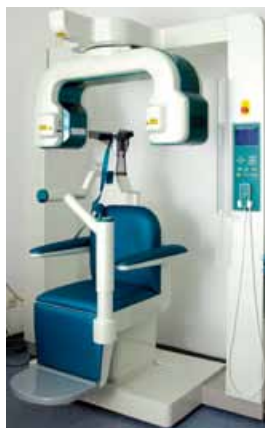
Abb. 2a, b: DIGITALER VOLUMENTOMOGRAPH (DVT)
3-D-Accuitomo® mit einem Volumen von 8 x 8 cm, Firma Morita, Japan.

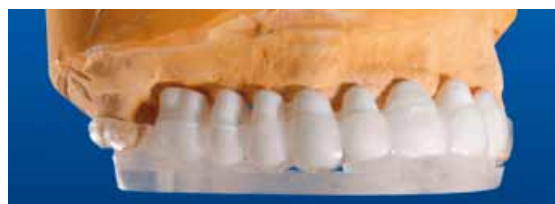
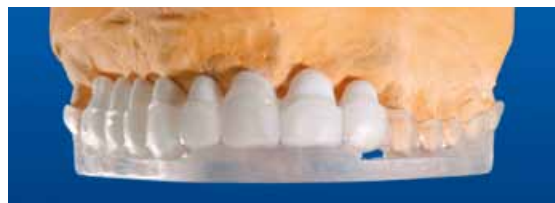
Abb. 3a, b: HERSTELLUNG EINER SCANSCHABLONE
mit Aufstellung von röntgensichtbaren Zähnen.

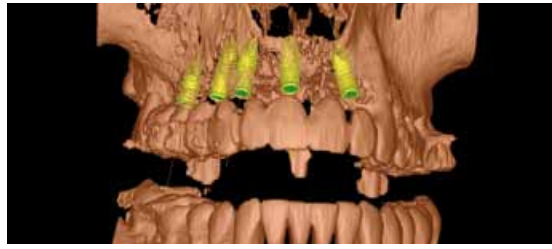
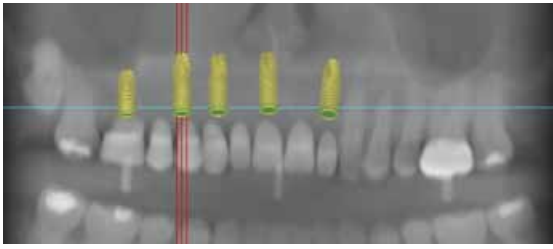


Abb. 4a, b: DARSTELLUNG DER COMPUTERPLANUNG

im Programm CodiagnostiX®, Fa. Straumann, Schweiz, links Darstellung in verschiedenen Schnittebenen, rechts Vergrößerung der 3-D-Darstellung, die sich am Bildschirm mittels der Computermaus frei bewegen lässt.

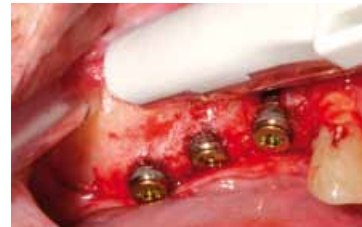
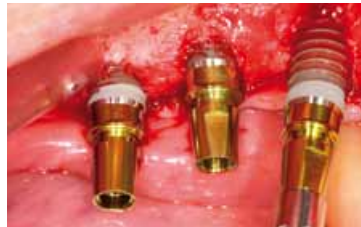
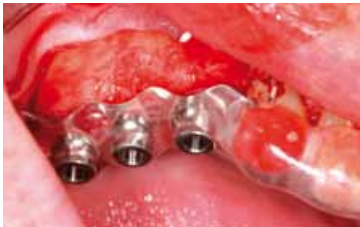Abb. 5a, b, c: SCANSCHABLONE WURDE IN OPERATIONSSCHABLONE UMGEARBEITET

Die Bohrhülsen im linken Bild dienen der exakten Positionierung der Implantatbohrung. Die Einbringhilfen (b) werden entfernt und mit Deckschrauben versehen (c).

von zwei Millimetern wird Pilotbohrung genannt. Diese erfolgt durch die Bohrhülsen der Schablone bei noch geschlossener Schleimhaut (Abb. 5a). Anschließend wird der Knochen des Kiefers durch einen Schleimhautschnitt minimal freigelegt und die Pilotbohrung in genau vorgegebenen Schritten erweitert, bis der Durchmesser des Implantates erreicht ist. Anschließend werden die Implantate eingebracht (Abb. 5b). Die in der Abbildung 5b dargestellten temporären Einbringhilfen werden entfernt und die Implantate mit Deckschrauben (Abb. 5c) versehen. Am Ende der Operation wird die Schleimhaut des Kieferknochens durch Nähte wieder verschlossen.

Die Abbildungen 3 bis 8 zeigen einen exemplarischen Fall. Durch einen Arbeitsunfall war es zum Verlust von acht Zähnen auf der rechten Seite des Oberkiefers gekommen. Die Versorgung erfolgte auf Grundlage der beschriebenen computergestützten

Planung mit insgesamt fünf Implantaten. Nach einer Heilungsphase von sechs Monaten wurden die Implantate in unserem Zentrum mit Zahnkronen beziehungsweise der in Abbildung 6 dargestellten Brückenkonstruktionen versorgt. Das abschließende Ergebnis ist in der Abbildung 7 dargestellt: Der Patient hat ein Jahr nach der schweren Kieferverletzung einen festsitzenden Zahnersatz, mit dem er wieder kraftvoll zubeißen und lächeln kann (Abb. 8).

An dieser vorgestellten beispielhaften interdisziplinären Behandlung sind verschiedene Fachbereiche unseres Universitätszentrums für Zahnmedizin beteiligt, die sich in einer speziellen Implantat-Sprechstunde zusammenfinden. Die computergestützte Planung und das schablonengeführte Einbringen der Implantate werden inzwischen bei der Mehrzahl der Behandlungsfälle angewandt und tragen dazu bei, die Zahnimplantation noch sicherer, kalkulierbarer und erfolgreicher zu machen.

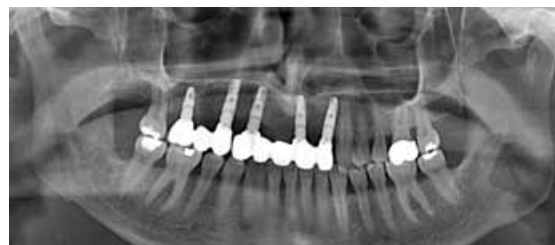
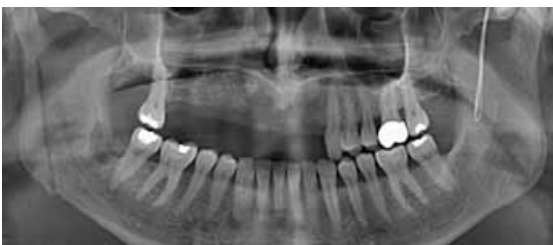
Abb. 6a, b: PANORAMA-SCHICHRÖNTGEN

vor der Implantatversorgung nach einem Unfall mit dem Verlust von acht Zähnen im Oberkiefer und acht Monate später nach Einbringen von fünf Implantaten und Versorgung mit einer Kronen- bzw. Brückenkonstruktion.

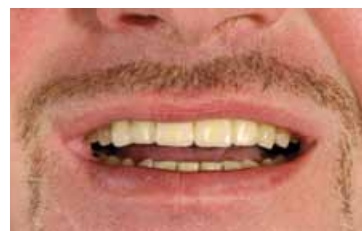
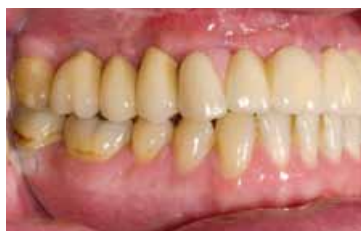
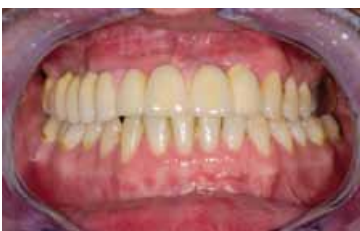Abb. 7a, b: AUFNAHME NACH FERTIGSTELLUNG

des vollständig implantatgetragenen Zahnersatzes.

Abb. 8: PATIENTENAUFNAHME nach abgeschlossener Behandlung.



DR. MED. THOMAS KLINKE

Fachzahnarzt für Allgemeine
Stomatologie
Tel.: 0351 458-2759
Fax: 0351 458-5381
thomas.klinke@
uniklinikum-dresden.de

Zahnfüllungen per Mausklick

Mit dem CEREC-3-D-Verfahren lassen sich hochwertige Zahnfüllungen und Kronen aus Keramik per Computer in der Zahnarztpraxis herstellen und sofort einsetzen.

von Dr. med. Thomas Klinké

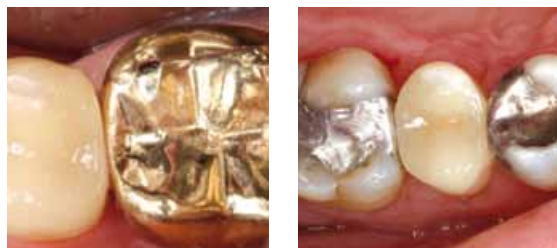Der Name CEREC steht für CERamic REConstruction. Das CEREC-Verfahren wurde 1985 an der Universität Zürich entwickelt. Seitdem sind an mehr als 25.000 CEREC-Systemen in Zahnarztpraxen weltweit über 20 Millionen Einlagefüllungen, Kronen und Verblendschalen hergestellt worden. Langjährige Studien bescheinigen CEREC-Restaurationen eine Haltbarkeit, die mindestens der von Restaurationen aus Gold entspricht.

Die Vorteile der Vollkeramik gegenüber Amalgam oder Edelmetall sind evident: Neben der Wiederherstellung einer natürlichen Ästhetik wird auch eine Stabilisierung des durch Karies geschwächten Zahnes erreicht, indem die Keramik mit einer speziellen Klebetechnik sehr fest mit der Restzahnsubstanz verbunden wird. Dadurch hält die Keramik auch an solchen Zahnstümpfen, die für Metallrestaurationen zu wenig Halt bieten.

setzen. Auf die herkömmliche Abdrucknahme und das Tragen eines Provisoriums kann so verzichtet werden. Nach der Entfernung von Karies und alten Füllungen wird mit einer Messkamera ein optischer Abdruck der Zahnreihe genommen.

Aus den dabei gewonnenen Informationen wird durch den Aufnahmecomputer ein virtuelles dreidimensionales Modell erstellt. Die CEREC-Software generiert ausgehend von der verbliebenen unveränderten Oberfläche des zu behandelnden Zahnes und der Nachbarzähne eine Restauration, die auf dem Bildschirm dreidimensional dargestellt und bei Bedarf noch beliebig modifiziert werden kann. Die angebotenen virtuellen Werkzeuge zur Bearbeitung sind denen eines Zahntechnikers nachempfunden.

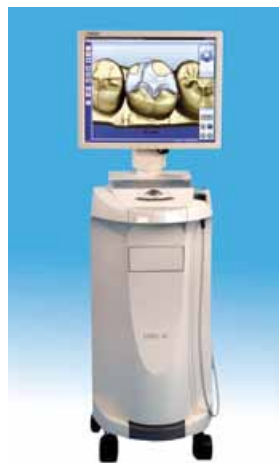Die fertige Konstruktion wird dann per Funk an den Schleifcomputer gesendet, der aus einem vorgefer-



CEREC-RESTAURATIONEN

im Vergleich zu Gold und Amalgam.

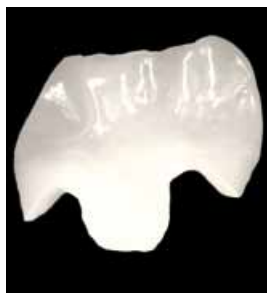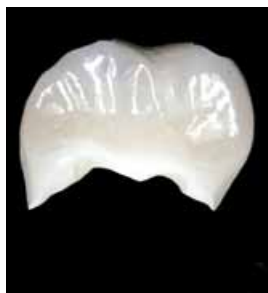Im Vergleich zu Kunststofffüllungen sind CEREC-Restaurationen mechanisch belastbarer und besitzen eine höhere funktionelle Wertigkeit, da ihre Gestaltgebung am Bildschirm sich weitaus besser kontrollieren lässt als die Ausformung einer Füllung innerhalb des Mundes. Voraussetzung für alle keramischen Versorgungen ist die Möglichkeit der Trockenlegung des zu behandelnden Zahnes während der adhäsiven, das heißt geklebten Befestigung der Restauration. Mit dem CEREC-Verfahren lassen sich Zahnfüllungen und -Kronen in einer einzigen Behandlungssitzung herstellen und ein-



AUFNAHMEGERÄT CEREC AC
(acquisition center)



SCHLEIFCOMPUTER CEREC MC
(milling center)



links: FERTIG GESCHLIFFENE UND POLIERTE RESTAURATION

rechts: CEREC 3-D IN DER STUDENTISCHEN AUSBILDUNG

Fasziniert von der „virtuellen Zahnschmiede“ wird eifrig um die besten Lösungen debattiert.

tigten Block aus schmelzähnlicher Feldspat-Keramik passender Zahnfarbe den Rohling in wenigen Minuten mit einer Genauigkeit von 0,025 Millimetern herausschleift.

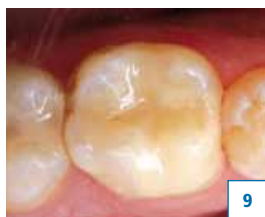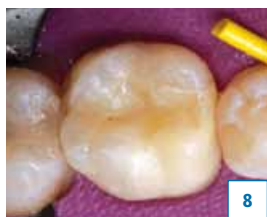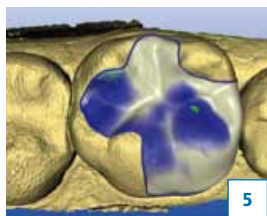
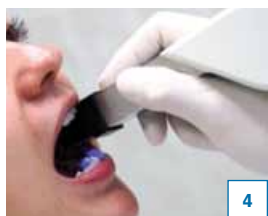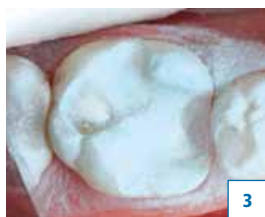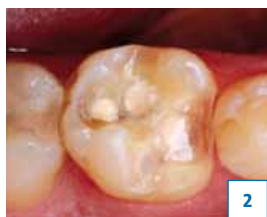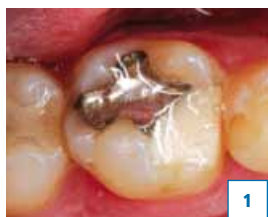Anschließend muss dieser noch poliert oder mit einem Glanzbrand versehen werden. Nach der Einprobe erfolgt die Eingliederung mit einem keramisch verstärkten, lichtpolymerisierbaren Kunststoffmaterial, was eine sofortige Kaubelastung und eine sehr lange Haltbarkeit der Restauration ermöglicht.

Mit der CEREC-Mundkamera ist auch eine optische Abformung des gesamten Gebisses möglich. Über CEREC Connect werden die Daten online zu einem Referenzlabor übermittelt und dienen zur Herstellung von Kiefermodellen und größeren zahntechnischen Arbeiten.

Nicht zuletzt in der studentischen Ausbildung wird das CEREC-System als didaktisch wertvolles Instrument eingesetzt. Die stark vergrößerte Darstellung der präparierten Zähne und das selbstständige dreidimensionale Editieren der Füllungsflächen am Bildschirm machen Fehler bei der Präparation und Restauration leicht erkennbar. Damit wird das Verständnis einer keramikgerechten Gestaltung der Zahnoberfläche und der Prinzipien einer anatomisch-funktionellen Restauration in besonderem Maße gefördert.

In der Poliklinik für Zahnerhaltung sowie in den klinischen Studentenkursen versorgen die Mitarbeiterinnen und Mitarbeiter des Zentrums für Zahn-, Mund- und Kieferheilkunde Sie gern mit Zahnfüllungen, die mit CEREC 3-D hergestellt wurden.

Ablauf einer CEREC-Behandlung



1 Ausgangssituation

2 Ausschleifen der alten Füllungen

3 Puderung des Zahnes zur Vorbereitung auf die Messaufnahme

4 Messaufnahme mit der Intraoralkamera

5 Konstruktion der Restauration auf dem Bildschirm

6 Auswahl des Keramikblocks

7 Ausschleifen der Restauration im Schleifcomputer

8 Einprobe nach Oberflächenglättung

9 Fertigstellung nach adhäsiver Befestigung



**DR. MED. DENT.
STEPHAN JACOBY**

Zahnarzt
Tel.: 0351 458-2706
Fax: 0351 458-5314
stephan.jacoby@
uniklinikum-dresden.de



**DR. MED. DENT.
KATRIN ULLMANN**

Zahnärztin
Tel.: 0351 458-2706
Fax: 0351 458-5314
katrin.ullmann@
uniklinikum-dresden.de

Die Adhäsivbrücke

Eine minimalinvasive Therapiealternative

von Dr. med. dent. Katrin Ullmann und Dr. med. dent. Stephan Jacoby

Klebebrücken – in der Fachsprache Adhäsivbrücken genannt – bieten bei karies- und nahezu füllungsfreien Nachbarzähnen die Möglichkeit der Lückenversorgung mit einem festsitzenden Zahnersatz. Im Rahmen von Versorgungen mit Implantaten stellen Klebebrücken zudem eine hochwertige Zwischenlösung dar. Die Vorteile dieser Therapieform liegen vor allem in der weitestgehenden Erhaltung der natürlichen Zahnhartsubstanzen. Als Nachteil gelten die höheren Verlustraten gegenüber konventionell zementiertem Brückenzahnersatz. Klinische Langzeitstudien geben bei Adhäsivbrücken eine Verlustrate von zehn bis 20 Prozent nach fünf bis zehn Jahren an.

Vor- und Nachteile der Behandlungsoptionen

Ursprünglich profitierten vor allem Kinder und junge Erwachsene mit nahezu kariesfreien Gebissen und Einzelzahnverlust beziehungsweise nicht angelegten Zähnen von den minimalinvasiven Möglichkeiten einer Klebebrücke. Der Indikationsbereich wurde in der jüngeren Vergangenheit jedoch auf Patienten jeden Alters erweitert.

Bei konventionellen Brücken müssen die der Lücke benachbarten Zähne stark beschliffen werden (Abb. 1). Etwa 15 Prozent dieser Zähne verlieren in den folgenden zehn Jahren ihre Vitalität (Erkrankung des Zahnmarkes) und müssen wurzelbehandelt werden. Gerade im jugendlichen bleibenden Gebiss sind invasive Präparationsformen aufgrund der Weiträumigkeit der Pulpa (Zahnmark) risikoreich. Insbesondere die unteren Schneidezähne bieten oft kaum Substanz für tragfähige Brückenpfeiler.

Des Weiteren steht als Therapiealternative für Einzelzahnverlust die Versorgung mit einer implantatgetragenen Krone zur Verfügung. Dies erfordert eine

längere Behandlungszeit, ist kostenintensiver und zudem mit allgemeinen chirurgischen Risiken verbunden. Voraussetzung für einen implantologischen Lückenschluss ist außerdem eine Mindestbreite der Lücke, die bei unteren und seitlichen oberen Schneidezähnen manchmal nicht gegeben ist.

Indikationen und Kontraindikationen

Bei Patienten der Poliklinik für Zahnärztliche Prothetik des Universitätsklinikums Dresden ist die häufigste Indikation für den Einsatz von Klebebrücken die Nichtanlage der oberen Frontzähne (Abb. 2a und b), aber auch Zahnverlust infolge Erkrankung des Zahnhalteapparates (Parodontitis) (Abb. 3a – c). Voraussetzung für eine Versorgung mit einer Adhäsivbrücke ist der Durchbruch der bleibenden Eckzähne und kleinen Seitenzähne (Prämolaren). Die lückenbegrenzenden Zähne sollten klinisch fest sowie karies- und füllungsfrei sein.

Bei unzureichend vorhandenem Zahnschmelz, bei Zähnen, die sehr kurz oder gelockert sind, sowie bei Zähneknirschen und Pressen mit Abnutzungserscheinungen an der Zahnhartsubstanz kommen Adhäsivbrücken nicht in Betracht. Weiterhin sind ungünstige Lückenbreiten, Weichgewebsverluste zum Beispiel infolge eines Unfalls oder eine ungünstige Stellung der Pfeilerzähne ästhetisch schwer zu beherrschen. Auch eine schlechte Mundhygiene kann Ausschlusskriterium für Klebebrücken sein.

Aspekte der Biomaterialkunde

Die Biomaterialien für die Träger der Verblendkeramik von Klebebrücken müssen starr und stabil sein. Als Gerüstwerkstoff haben sich hier vor allem Kobaltlegierungen bewährt. Sie besitzen ausgezeichnete mechanische Eigenschaften, die auch bei graziler Gestaltung eine ausreichende Belastbarkeit

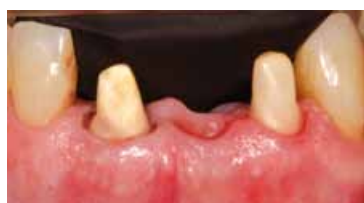

Abb. 1: ZUSTAND DER SCHNEIDEZÄHNE
nach Beschleifen für eine konventionelle Brücke.

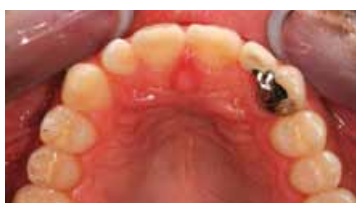

Abb. 2a: ZUSTAND NACH VERSORGUNG
mit Klebebrücke von der Gaumenseite.

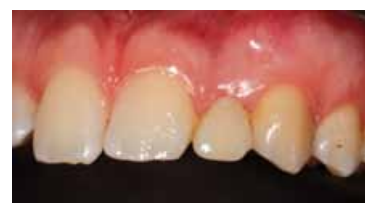

Abb. 2b: ZUSTAND NACH VERSORGUNG
mit Klebebrücke von der Wangenseite.

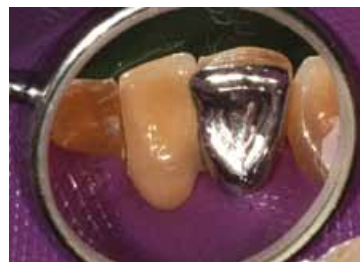
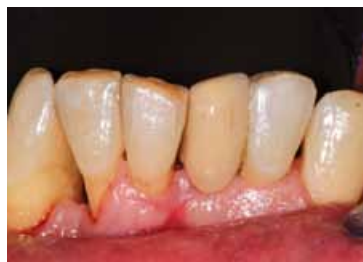
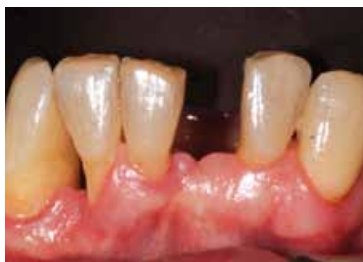Abb. 3a: ZAHNLÜCKE
infolge Zahnverlust durch Parodontitis.

**Abb. 3b: ZUSTAND NACH
VERSORGUNG**
mit Klebebrücke von der Wangenseite.

**Abb. 3c: ZUSTAND NACH
VERSORGUNG**
mit Klebebrücke von der Zungenseite.

des Brückengerüsts ermöglichen. Auch vollkeramische Biomaterialien kommen zunehmend zum Einsatz. Ihre ästhetische Überlegenheit „erkaufen“ sich diese Werkstoffe durch einen erhöhten Abtrag von Zahnhartsubstanz. Erste klinische Untersuchungen zu ihrer Langzeitstabilität sind vielversprechend, es bleibt jedoch abzuwarten, inwieweit sie an die Erfolge der metallgestützten Klebebrücken anknüpfen können.

Die Behandlung

Sind keine Vorbehandlungen wie Kariesentfernung oder eine professionelle Zahnreinigung notwendig, kann bereits in der ersten Sitzung nach der Befundaufnahme ein Heil- und Kostenplan für die Bezuschussung durch die Krankenkasse erstellt werden. Je nach Indikation muss eventuell nur ein einziger Pfeilerzahn an der Innenfläche angeraut und mit einer definierten Präparationsgrenze versehen werden. Dazu ist in der Regel keine Anästhesie erforderlich. Um alle relevanten Informationen an das zahntechnische Labor zu übertragen, erfolgt nun der Abdruck von Ober- und Unterkiefer. Ist keine weitere Einprobe erforderlich, wird der Brückenzahn in der dritten Sitzung eingesetzt. Um den Zutritt von Speichel oder gar feuchter Atemluft zu vermeiden, wird das Arbeitsfeld in den meisten Fällen mit einem Gummituch (Kofferdam) abgedeckt. Der verwendete Befestigungskunststoff ermöglicht eine dauerhafte Verbindung zwischen Zahnschmelz und Brückenmaterial.

Nach Überprüfen des Zusammenbisses und der Entfernung grober Kleberüberschüsse wird der Patient nach Aushärtung des Kunststoffes noch einmal einbestellt, da die Klebefuge erst nach abgeschlossener Polymerisation voll belastbar ist. Zu diesem

Zeitpunkt wird auch die gezielte Mundhygiene im Bereich der neuen Versorgung demonstriert, die für den langfristigen Erfolg unerlässlich ist.

Bei entsprechend strenger Indikation hat die Adhäsivprothetik heute einen festen Stellenwert im Spektrum des restaurativ tätigen Zahnarztes eingenommen und ist eine wertvolle Erweiterung der therapeutischen Möglichkeiten. Bei Einzelzahnverlust sollten Klebebrücken immer unter den verschiedenen therapeutischen Möglichkeiten berücksichtigt werden. Der fast vollständige Erhalt von Zahnhartsubstanz und die schmerzarme und zügige Behandlung führen zu einer hohen Akzeptanz bei den Patienten.

INDIKATION

Einzelzahnlücke im Bereich der Schneidezähne oder der kleinen Backenzähne

VORAUSSETZUNGEN

- feste, karies- und füllungsfreie Nachbarzähne
- günstige Lückenbreite

VORTEILE

- geringfügiges Beschleifen eventuell nur eines Nachbarzahnes
- Schonung des Zahnmarks insbesondere bei jungen Patienten
- schmerzarme Behandlung
- zügige Lückenversorgung in wenigen Terminen
- Bezuschussung durch die Krankenkasse möglich

NACHTEILE

- erhöhte Verlustraten im Vergleich zu konventionellen Brücken

LITERATUR

1. Kern M. Clinical long-term survival of two-retainer and single-retainer all-ceramic resin-bonded fixed partial dentures. Quintessence Int. 2005 Feb;36(2):141-7.
2. Böning K. Clinical performance of resin-bonded fixed partial dentures. J Prosthet Dent 1996;76:39-44.
3. Creugers NH, de Kanter RJ. Patient's satisfaction in two long-term clinical studies on resin-bonded bridges. J Oral Rehabil 2000;27:602-607.
4. Pjetursson BE, Tan WC, Tan K, Brägger U, Zwahlen M, Lang NP. A systematic review of the survival and complication rates of resin-bonded bridges after an observation period of at least 5 years. Clin Oral Implants Res. 2008 Feb;19(2):131-41.



POLIKLINIK FÜR
KIEFERORTHOPÄDIE



- 1 Ulrike Brockhage, zahnmedizinische Fachassistentin
- 2 Stefan Schubert, Fachzahnarzt für Kieferorthopädie
- 3 Chefsekretärin Mareen Prenzel
- 4 Leitende Schwester Petra Heinecke
- 5 PD Dr. med. dent. Eve Tausche, Oberärztin/Fachzahnärztin für Kieferorthopädie

Kontakt

0351 458-3426
0351 458-2718
mareen.prenzel@uniklinikum-dresden.de

ABTEILUNG
KINDERZAHNHEILKUNDE



- 1 Zahnärztin Konstanze Kretzschmar
- 2 Oberärztin Dr. med. Gabriele Viergutz
- 3 Dr. med. Gisela Buske

Kontakt

0351 458-2016
kinderzahnheilkunde@uniklinikum-dresden.de

POLIKLINIK
FÜR PARODONTOLOGIE



- 1 Dr. med. dent. Elyan Al Machot
- 2 Schwester Karin Luther
- 3 Prof. Dr. med. Thomas Hoffmann
- 4 Oberärztin PD Dr. med. Barbara Noack

Kontakt:

Sekretariat: 0351 458-2712
Anmeldung: 0351 458-3057
kati.eisele@uniklinikum-dresden.de



POLIKLINIK
FÜR ZAHNERHALTUNG

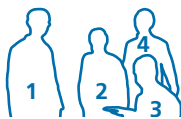

- 1 Dr. med. Maria Pöschmann
- 2 Dr. med. Thomas Klinke
- 3 Zahnärztin Anna Kensche
- 4 Dr. med. dent. Susann Preußker
- 5 Dr. med. Gunnar Garte
- 6 Dr. med. dent. Nicole Korneli
- 7 Prof. Dr. med. dent. Christian Hannig

Kontakt

0351 458-2759
michaele.staat@uniklinikum-dresden.de

POLIKLINIK FÜR MUND-,
KIEFER- UND GESICHTSCHIRURGIE



- 1 Oberärztin Dr. med. Dr. med. dent. Winnie Pradel
- 2 Oberärztin Dr. med. Dr. med. dent. Jutta Markwardt
- 3 Oberärztin Dr. med. Dr. med. dent. Susanne Koy
- 4 Oberarzt PD Dr. med. Dr. med. dent. Matthias Schneider

Kontakt

0351 458-3382
mkg-chirurgie@uniklinikum-dresden.de

POLIKLINIK
FÜR ZAHNÄRZTLICHE PROTHETIK



- 1 Dr. med. dent. Kirsten Probst
- 2 Dr. med. dent. Stephan Jacoby
- 3 Dr. med. dent. Michael Rädels

Kontakt

0351 458-3710
zahnprothetik@uniklinikum-dresden.de

IMPRESSUM

Universitätsklinikum Carl Gustav Carus an der TU Dresden
Zentrum für Zahn-, Mund- und Kieferheilkunde
Geschäftsführender Direktor:
Univ.-Prof. Dr. med. Thomas Hoffmann

Postadresse:
01304 Dresden
Besucheradresse:
Haus 28 (erreichbar über die Fiedlerstraße)

Redaktionsleitung:
Prof. Dr. med. dent. Christian Hannig